گزیده‌ای از تازه‌های پزشکی، بیماری‌های داخلی و کودکان
سال اول، شماره یک، صفحات ۲۴ تا ۲۸

گزارش بالینی: مرد جوان با تب و درد همی‌توراکس

فائزه مقیم‌پور بیژنی[1*]، فرید کوثری[2]، مهرنام عمویی[3]

۱. ***نویسنده مسئول:** استادیار گروه بیماری‌های داخلی، دانشگاه علوم پزشکی تهران، بیمارستان شریعتی، fzbijani@gmail.com
۲. استاد گروه کلینیکال و هماتولوژیک پاتولوژی، دانشگاه علوم پزشکی تهران، بیمارستان شریعتی
۳. استادیار گروه رادیولوژی، دانشگاه علوم پزشکی تهران، بیمارستان شریعتی

چکیده

تومورهای ابتدایی نورو-اکتودرمال محیطی (PNET) در دسته‌بندی یووینگ سارکوما (ESFT) قرار می گیرد و در جوانان و کودکان شایع‌تر می‌باشد. تومورهای PNET منشأ گرفته از دیوار قفسه‌سینه، سابقاً Askin نامیده می‌شدند. در معاینه هیستوپاتولوژی، سلول‌های مدور آبی با نسبت بالای هسته به سیتوپلاسم و ریت بالای میتوز، قابل رؤیت می‌باشد. در بررسی ایمونوهیستوشیمی، وجود CD99، NKX2.2 و S100 بر سطح سلول‌های توموری مشهود است. ترنسلوکیشن کروموزومی t (11; 22) (q24; q12) جهت تشخیص قطعی لازم می‌باشد.

در این مقاله، آقای ۴۵ ساله با تومور توراسیک PNET گزارش شده است که تهاجم موضعی گسترده‌ای داشته است. بیمار همچنین دچار هیپوگلیسمی در زمینه تومور غیرسلول‌های جزیره‌ای (NICTH)، شده بود که با درمان کورتیکواستروییید تحت درمان قرار گرفت.

کلیدواژه‌ها: تومور PNET، هیپوگلیسمی، تومور مزانشیمال، توده دیواره قفسه‌سینه

بیمار مردی ۴۵ ساله که با شکایت تنگی نفس، سرفه همراه با خلط خونی، تب، و درد پهلوی چپ به اورژانس یک بیمارستان دولتی مراجعه کرده بود. وی از کاهش وزن و بی‌اشتهایی طی دو ماه اخیر شکایت داشت. در سابقه قبلی بیمار شواهد هیپرلیپیدمی و بیماری ایسکمیک قلبی و عمل جراحی بای‌پس کرونر (CABG) به چشم می‌خورد. همچنین سابقه سوءمصرف متامفتامین و هرویین و اپیوم را ذکر می‌کرد. بیمار سابقه مصرف ۲۵ پاکت- سال سیگار را داشت. بیمار متأهل بود و روابط جنسی پرخطر را ذکر نمی‌کرد. سابقه فامیلی بیماری‌های قلبی زودرس، هیپرلیپیدمی، و بدخیمی در بستگان درجه یک وی وجود نداشت. بیمار مراقبت پزشکی درستی نداشته است.

(از همراهان بیمار رضایت آگاهانه جهت انتشار سناریو، آزمایش‌ها و تصویربرداری‌ها اخذ شد.)

در بیمار فوق با توجه به وجود هموپتیزی در قدم اول باید راه هوایی ایمن برقرار کرد. نظر به سایر نکات شرح حال می‌بایست بیماری‌های عفونی حاد و مزمن از جمله باکتریمی، انواع پنومونی‌ها و سل را در نظر داشت و بررسی کرد. با توجه با سابقه سوءمصرف مواد باید ابتلا به ویروس نقص ایمنی (HIV) را مد نظر داشته و عفونت‌های فرصت‌طلب را در فهرست تشخیص‌ها بررسی کرد. نهایتاً با توجه به ازمان علایم سرشتی و کاهش وزن و سابقه مصرف سیگار توجه به بدخیمی‌های با منشأ ریوی و غیرریوی را باید در خاطر داشت. در این مرحله آزمایش‌های اولیه خونی و در قدم بعدی تصویربرداری ریه توصیه می‌شود. با توجه به سابقه مصرف سیگار و علامت هموپتیزی، chest CT scan بدون ماده حاجب انتخاب مناسب‌تری به نظر می‌رسد.

در مرحله بعدی، پس از اخذ آزمایش‌ها و پایدار نمودن همودینامیک بیمار، جهت وی گرافی ریه درخواست شد. بیمار در این مرحله کاملاً هوشیار و بدون دیسترس بود.

همچنین در گرافی ریه شواهد اپاسیتی mass-like در ریه چپ قابل رؤیت بود. بنابراین سی‌تی‌اسکن ریه با کنتراست انجام شد. (شکل ۱)

در سی‌تی‌اسکن بیمار شواهد دو توده پاراورتبرال به چشم می‌خورد که در سمت چپ منجر به انسداد برونکوس اصلی چپ شده و درنتیجه منجر به آتلکتازی و افیوژن پلورال واکنشی شده بود. به نظر می‌رسد دسترسی به توده فوق هم از طریق ترانس کوتانه و هم از طریق برونکوسکوپی وجود داشته و توصیه به نمونه‌برداری می‌شود. در مرد جوان با این تظاهرات حتماً می‌بایست germ cell tumor ها بررسی شده و مارکرهای LDH, AFP و BHCG درخواست شود. همچنین گروه تومورهای مزانشیمی سارکوم‌ها نیز در دسته تشخیص افتراقی‌های بیماری قرار می‌گیرند. در مرحله بعدی باید به لنفوم‌های هوچکین و نان‌هوچکین خصوصاً T cell lymphoma در زمینه نقص ایمنی توجه ویژه‌ای داشت.

[Downloaded from idap.ir on 2025-12-08]

جدول ۱. آزمایش‌های اولیه بیمار در بدو بستری

CBC	WBC= 11900/mcL, Hb=10.2 g/dL, MCV=86 fL, Plt= 353000/mcL
Creatinine	1.9 mg/dL
Venous Blood Gas	pH= 7.31, HCO3=28 mmol/L, PCO_2= 46 mmHg
Electrolytes	Normal Na, K, Ca, Mg, P
Liver enzymes	Normal AST, ALT and ALK
Liver function tests	Normal PT and PTT, Normal bilirubin, Albumin= 2.9 g/dL
ESR	92 mm/hr
CRP	81 mg/dL
LDH	1061 U/L
Uric acid	4.6 mg/dL
Viral markers	Negative for HBV, HCV and HIV
Urine analysis	SG=1020, protein=3+, Blood: negative, RBC=3-4/HPF, WBC=0-1/HPF, nitrite: negative, leukocyte esterase: negative, Bacteria: negative, Casts and crystals: negative

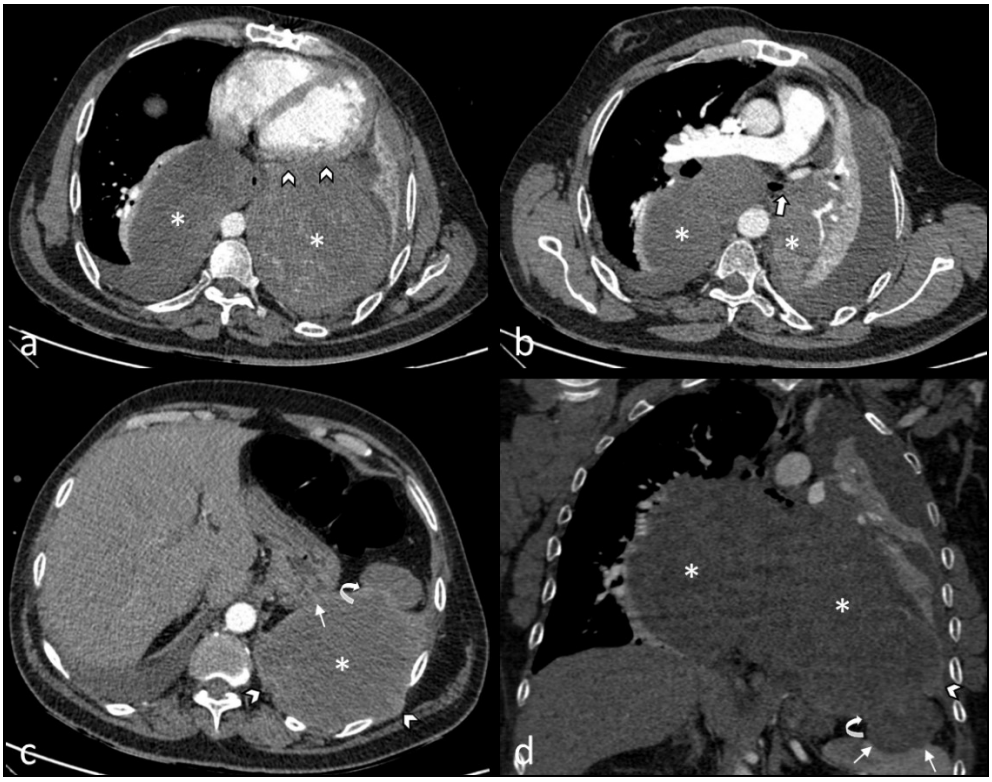

شکل ۱. مقاطع اگزیال (a, b, c) و کرونال (d) سی‌تی‌اسکن با ماده حاجب نشانگر توده حجیم هتروژن (ستاره) واقع در مدیاستن و پاراورتبرال دوطرفه می‌باشد که اثر فشاری بر قلب و لوب‌های تحتانی ریه دارد. همچنین انسداد کامل برونکوس اصلی چپ (فلش بزرگ) موجب کلاپس ریه چپ و افیوژن پلورال به دنبال آن شده است. تهاجم موضعی به همی‌دیافراگم چپ، پریکارد خلفی، و عضلات بین‌دنده‌ای در سمت چپ قفسه‌سینه (سر فلش) مشهود است. شواهدی به نفع تهاجم استخوانی قابل رؤیت نیست. گسترش لوبولار تومور از طریق همی دیافراگم چپ (فلش منحنی) به حفره شکم و تهاجم به بافت طحال و فوندوس معده (فلش کوچک) قابل گزارش است.

با توجه به هموپتیزی پایدار و نان‌ماسیو، بیمار برای برونکوسکوپی فلکسیبل و الکتیو آماده و فرستاده شد. (شکل۲)

همان‌طورکه در شکل ۲ دیده می‌شود، توده وژتاتیو هیپرمیک در برونکوس اصلی چپ قابل‌رویت بود که بیوپسی‌های متعدد از توده انجام و جهت بررسی پاتولوژی ارسال شد.

در بررسی پاتولوژیک (شکل ۳)، شواهد تجمع سلول‌های نئوپلاستیک round blue cell با پلی‌مورفیسم شدید قابل‌رویت بود. سلول‌های فوق دارای هسته دنس هیپرکروماتیک و سیتوپلاسم اندک بودند. میتوز فراوان و کانون‌های متعدد نکروز در فیلد پاتولوژی قابل رؤیت بود. برای نمونه فوق، بررسی ایمونوهیستوشیمی (IHC) انجام شد که مارکر CD۹۹ و سیتوکراتین مثبت گزارش شد. همچنین Ki67 که نمایانگر میزان میتوز فعال در نمونه می‌باشد، ۷۰ درصد گزارش شد. همچنین desmin S100, synaptophysin, napsin, chromogranin, CD56, CDX2, CK20, FL11, و Tdt منفی گزارش شد. در تصویر زیر رنگ‌آمیزی پاتولوژی بیمار قابل رؤیت می‌باشد.

با توجه به بررسی پاتولوژیک انجام شده برای بیمار تشخیص Ewing sarcoma family tumor/PNET مطرح شد.

[Downloaded from idap.ir on 2025-12-08]

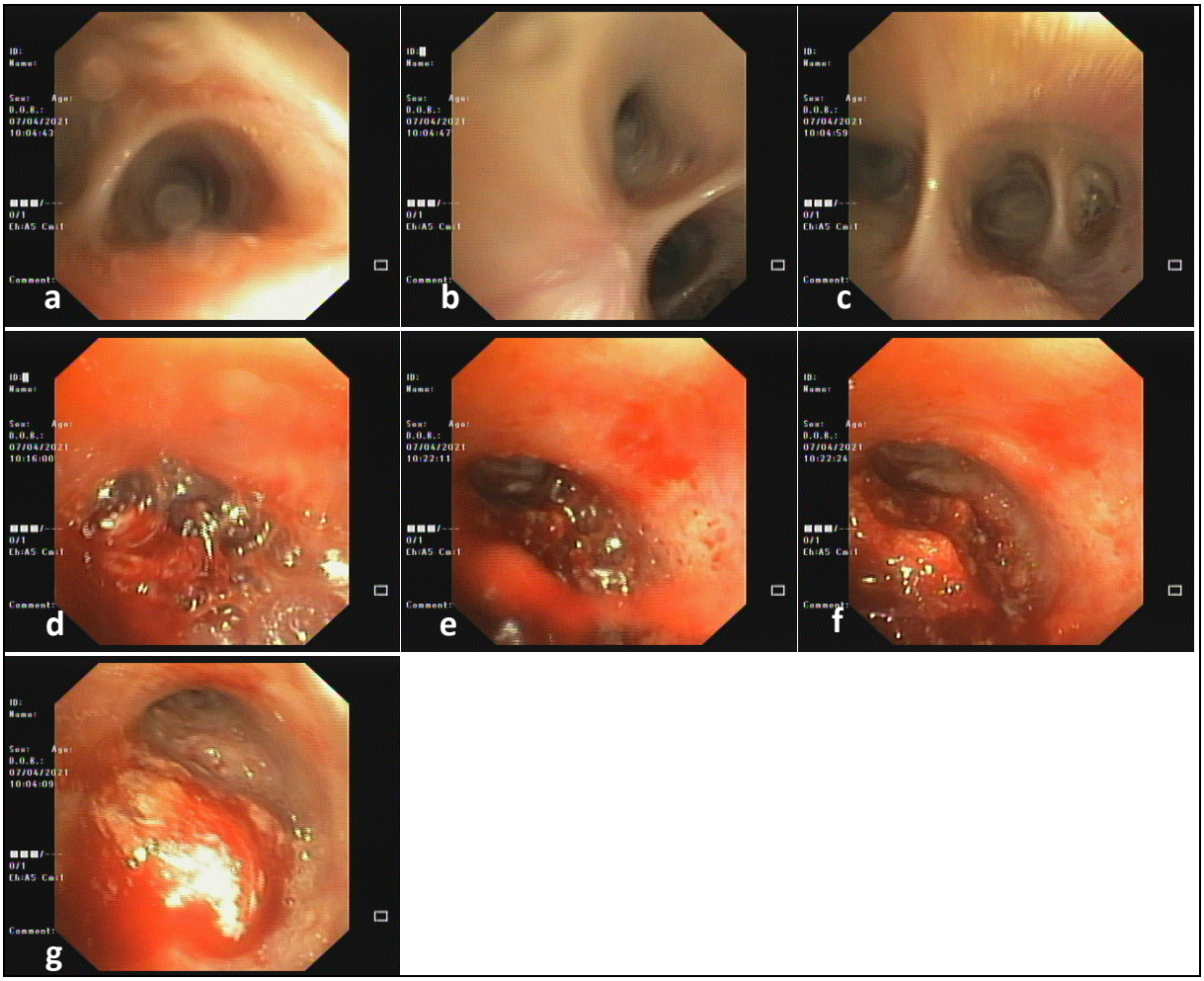

شکل ۲. برونکوسکوپی بیمار با توده مدیاستن دوطرفه. برونکوس اصلی راست (a,b)، برونکوس میانی راست (d, e, f) و برونکوس اصلی چپ (g)

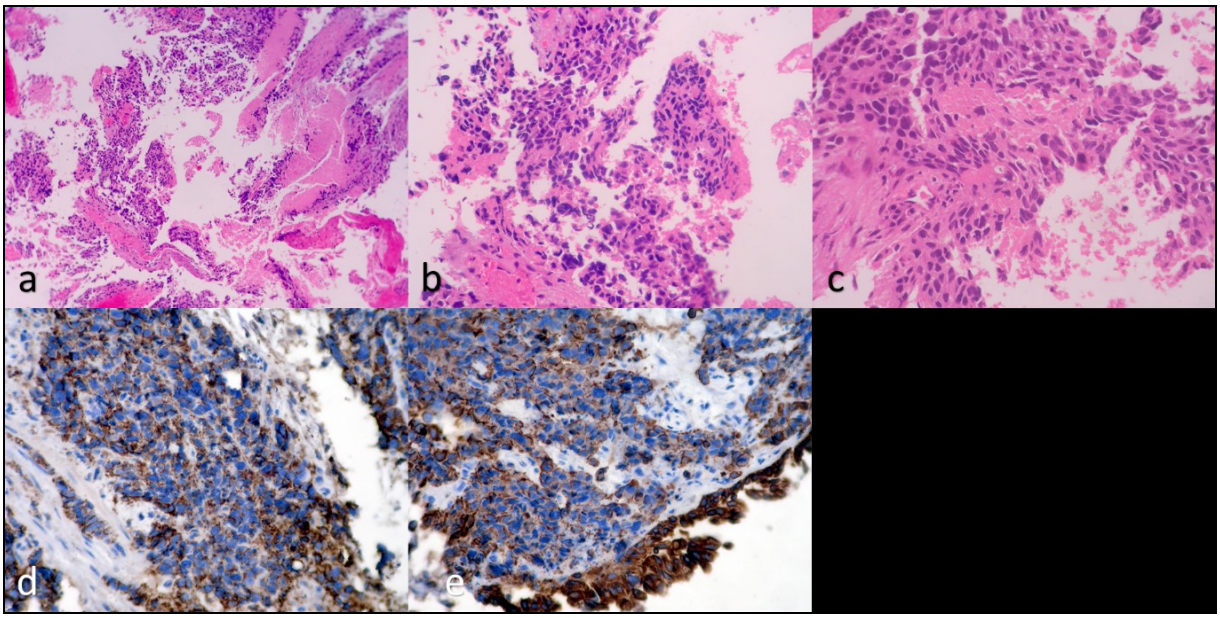

شکل ۳. a) نمای توده در low power field نشانگر صفحه‌هایی از سلول‌های اپیتلویید بدخیم بـا قسـمت‌هایی از بافـت نکـروزه (H&E X100) b و c) نمـای high power field از سـلول‌های توموری یا هسته‌های چندشکلی هیپرکروماتیک با نمای کروماتین نمک- فلفلی و مقادیر متوسطی از سـیتوزول صـورتی بـا حـدود نامشـخص d) رنـگ‌آمیزی CD۹۹ مثبـت بـا نمـای گرانـولار سیتوپلاسمی (X200) e) رنگ‌آمیزی سیتوکراتین مثبت در سلول‌های توموری همراه با internal control مثبت در سلول‌های اپیتلیال سطحی (X200)

[Downloaded from idap.ir on 2025-12-08]

تشخیص نهایی

Ewing Sarcoma Family Tumor (ESFT)/ PNET

لکوسیتوز و تب بیمار با درمان آنتی‌بیوتیکی بهبود یافت اما دردهای پهلوی چپ وی همچنان ادامه داشت.

در بیمار فوق با توجه با تهاجم تومور به شبکه عصبی اینترکوستال، منشأ دردها نورالژی می‌باشد و می‌توان علاوه بر درمان‌های ضددرد از دسته‌های دارویی SNRIها شامل دولوکستین و همچنین مهارکننده‌های GABA از جمله گاباپنتین و پره‌گابالین استفاده کرد. پس از تجویز دسته دارویی فوق درد بیمار تا حد قابل‌توجهی کاهش یافت.

بیمار در سیر بستری، دچار هیپوگلیسمی در حد قند خون ۳۵ شد. سپسیس شدید همزمان، یا نارسایی قلبی و کبدی توجیه‌کننده وجود نداشت. همچنین هیچ کدام از داروهای بیمار نیز توجیه‌کننده شرایط فوق نبود.

هیپوگلیسمی به دنبال تومورهای غیر از جزایر پانکراس (Non-islet cell tumor hypoglycemia NICTH) از جمله تظاهرات نادر تومورهای مزانشیمی است. این نوع هیپوگلیسمی معمولاً به دنبال افزایش ترشح IGF-2 و با شیوع کمتری به دنبال افزایش ترشح انسولین ایجاد می‌شود (۴). در بسیاری از موارد فوق، مولکول Big IGF-2 گزارش شده است که گاهی سنجش سطح سرمی IGF-2 نیز نمایانگر وجود آن نمی‌باشد (۵). بااین‌حال، در این نوع هیپوگلیسمی‌های پارانئوپلاستیک سطوح انسولین و c-peptide کاهش یافته می‌باشد. کاهش حجم تومور مسئول، اصلی‌ترین درمان این نوع هیپوگلیسمی می‌باشد. در صورت عدم امکان این نوع جراحی، تجویز گلوکوکورتیکوییدها به صورت ۳۰-۶۰ میلی‌گرم پردنیزولون روزانه درمان مؤثری برای این نوع هیپوگلیسمی می‌باشد (۶ ، ۷). پس از تجویز پردنیزولون ۳۰ میلی‌گرم روزانه، اپیزودهای هیپوگلیسمی بیمار تماماً برطرف شد. با توجه به عدم تکرار هیپوگلیسمی بیمار، انسولین و c-peptide جهت بیمار ارسال نشد.

در نهایت بیمار برای دریافت رژیم شیمی‌درمانی VAC/IE (Vincristine, Doxorubicine, Cyclophosphamide/efosfamide, etoposide) به بخش هماتولوژی منتقل شد.

بیمار فوق دارای برخی از فاکتورهای پروگنوستیک منفی در بیماری ES/PNET می‌باشد که ازاین میان می‌توان به سن بالای ۴۰ سال، افزایش سطح LDH، وجود آنمی و لکوسیتوز، و منشأ توراسیک بدخیمی اشاره کرد (۱۰-۸). متأسفانه بیمار قبل از تکمیل دوره‌های شیمی‌درمانی فوت شد.

منابع

1. Siddiqui MA, Akhtar J, Shameem M, Baneen U, Zaheer S, Shahid M. Giant extraosseous Ewing sarcoma of the lung in a young adolescent female--a case report. Acta Orthop Belg. 2011;77(2):270-3.
2. Fergany AF, Dhar N, Budd GT, Skacel M, Garcia JA. Primary extraosseous ewing sarcoma of the kidney with level III inferior vena cava thrombus. Clin Genitourin Cancer. 2009;7(3):E95-7.
3. Desai SS, Jambhekar NA. Pathology of Ewing's sarcoma/PNET: Current opinion and emerging concepts. Indian J Orthop. 2010;44(4):3.8-63.
4. Dynkevich Y, Rother KI, Whitford I, Qureshi S, Galiveeti S, Szulc AL, et al. Tumors, IGF-2, and hypoglycemia: insights from the clinic, the laboratory, and the historical archive. Endocrine Reviews. 2013;34(6):798-826.
5. Hirai H, Ogata E, Ohki S ,Fukuda I, Tanaka M, Watanabe T, et al. Hypoglycemia associated with a gastrointestinal stromal tumor producing high-molecular-weight insulin growth factor II: a case report and literature review. Internal Medicine. 2016;55(10):1309-14.
6. Bodnar TW, Acevedo MJ, Pietropaolo M. Clinical Review: Management of Non-Islet-Cell Tumor Hypoglycemia: A Clinical Review. The Journal of clinical endocrinology and metabolism. 2014;99(3):713.
7. Iglesias P, Díez JJ. Management of endocrine disease: a clinical update on tumor-induced hypoglycemia. European journal of endocrinology. 2014;170(4):R147-R57.
8. Benbrahim Z, Arifi S, Daoudi K, Serraj M, Amara B, Benjelloun MC, et al. Askin's tumor: a case report and literature review. World J Surg Oncol. 2013;11:10.
9. Shet N, Stanescu L, Deutsch G. Primary extraosseous Ewing sarcoma of the lung: Case report and literature review. Radiol Case Rep. 2013;8(2):832.
10. Khandakar B, Maiti M, Dey S, Ray PS, Bhattacharyya P, Sarkar R. Primary Paediatric Renal Primitive Neuroectodermal Tumor: A Case Report and Review of the Literature. Turk Patoloji Derg. 2018;34(3):251-4.

[Downloaded from idap.ir on 2025-12-08]

A Young Gentleman with Fever and Hemithoracic Pain: A Case Report

Faezeh Moghimpour Bijani[1*], Farid Kosari[2], Mehrnam Amuyi[3]

1. ⁎**Corresponding Author:** Assistant professor of medicine, department of internal medicine, school of medicine, Tehran University of Medical Sciences, fzbijani@gmail.com
2. Professor of Clinical and hemato- pathology, Department of Pathology, school of medicine, Tehran University of Medical Sciences
3. Assistant professor of Radiology, Department of Radiology, School of Medicine, Tehran University of Medical Sciences

Abstract

Peripheral primitive neuro-ectodermal tumors (PNET) are classified as Ewing sarcoma family of tumors (ESFT) and are most common in young adults and children. PNETs originated from chest wall are previously named Askins' tumors. Histopathologic exam reveals round blue cells with high N/C ratio and high mitotic rate. Immunohistochemistry demonstrates CD99, NKX2.2 and S100 on tumor cells surface. Chromosomal translocation t (11; 22) (q24; q12) is usually considered for definite diagnosis.

Herein, a forty-five-year-old patient with thoracic peripheral PNET is reported with extended local invasion. Moreover, the patient developed non-islet cell tumor hypoglycemia (NICTH), which was successfully controlled by corticosteroids administration.

Keywords: PNET tumor, Hypoglycemia, Mesenchymal tumor, Chest wall-originated tumor

[Downloaded from idap.ir on 2025-12-08]